INSTITUTO ALFA DE GASTROENTEROLOGIA
HOSPITAL DAS CLÍNICAS - UFMG

UFMG

# O fígado na Reumatologia

## II Workshop Internacional de Atualização em Hepatologia

## Curitiba - 2007

Rosângela Teixeira

# O fígado e as doenças reumáticas: Breve histórico

- 1897: Still: possível associação entre doença hepática e artrite

  Still GF. Med Chir Trans 1897; 80: 47-60

- 1938: Hench: relação terapêutica entre icterícia e artralgia

  Hench OS. Br Med J 1938; 252

- 1949: Pinals: Hepatite necrotizante severa como agente supressor da artrite em ratos

  Pinals RS. Ann Rheum Dise 1949; 8: 97-104

# Doenças reumatológicas e o fígado: Magnitude do problema

**As doenças reumatológicas estão associadas a uma grande variedade de alterações hepáticas**

Hipertensão portal

Cirrose

Elevação assintomática de aminotransferases e FA

# Principais doenças reumatológicas que acometem o fígado

- Síndrome de Felty
- Doença de Still
- Artrite reumatóide
- Polimialgia reumática
- Síndrome de Sjögren
- Lupus eritematoso sistêmico

# Patogênese da disfunção hepática nas doenças do colágeno

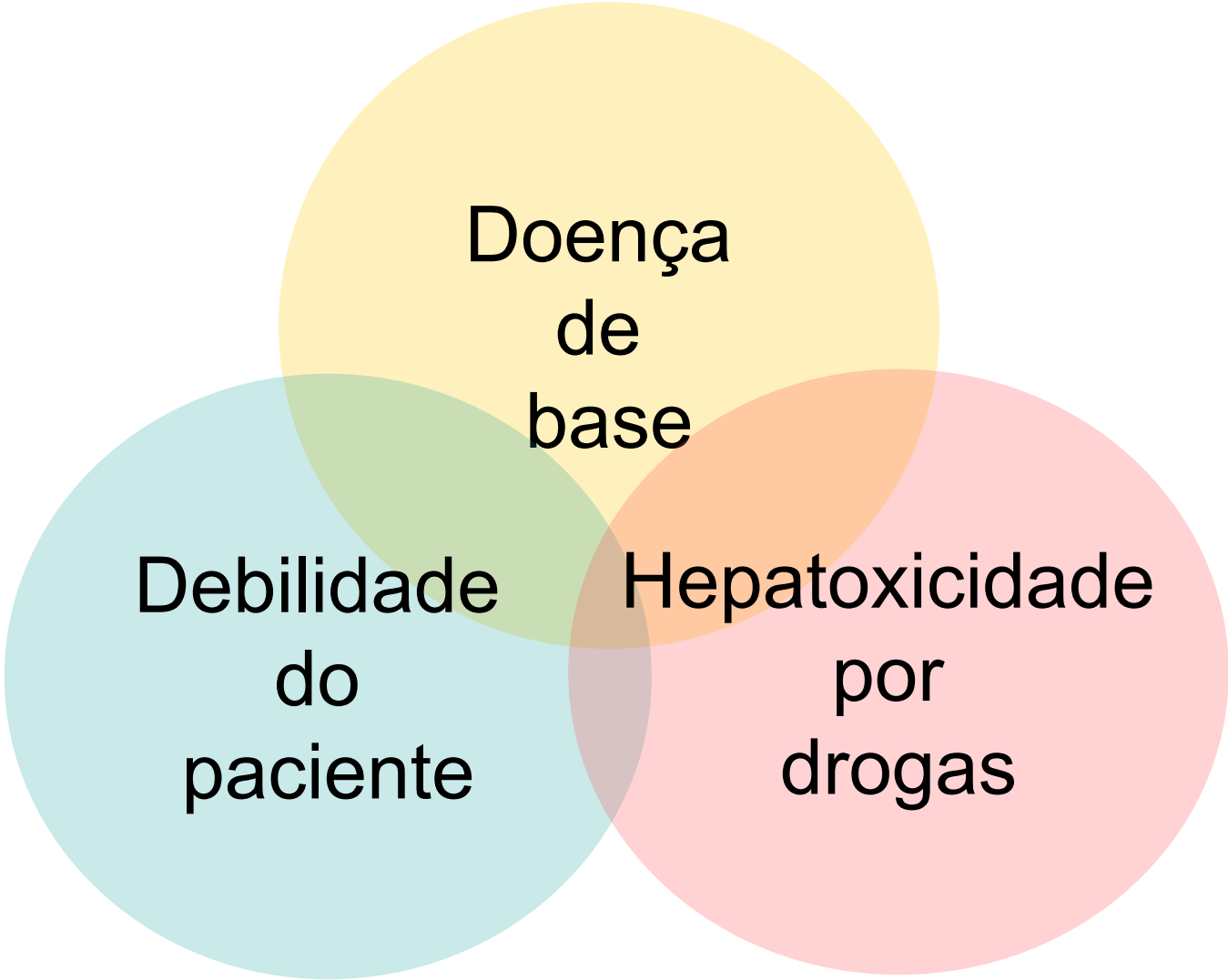

# Hepatopatias associadas às doenças reumatológicas

- Hepatomegalia inespecífica com elevação de aminotransferases e FA
- Hiperplasia nodular regenerativa
- Fibrose portal
- Linfocitose sinusoidal
- Amiloidose
- Cirrose macronodular
- Hepatotoxicidade induzida por drogas

# Hiperplasia nodular regenerativa

- Transformação difusa do parênquima hepático em pequenos nódulos regenerativos circundados por pouca ou nenhuma fibrose.
- Associação: doenças reumatológicas, vasculares, mieloproliferativas e drogas
- Curso prolongado e assintomático até as complicações da hipertensão portal.

Reshamwala et al., Hepatology 2006; 44: 7-14

# Hiperplasia nodular regenerativa em reumatologia

- Artrite reumatóide
- Síndrome Felty
- Lupus eritematoso sistêmico
- Poliarterite nodosa
- Esclerose sistêmica progressiva
- Síndrome antifosfolipídica

Reshamwala et al., Hepatology 2006; 44: 7-14

**Hiperplasia nodular regenerativa**

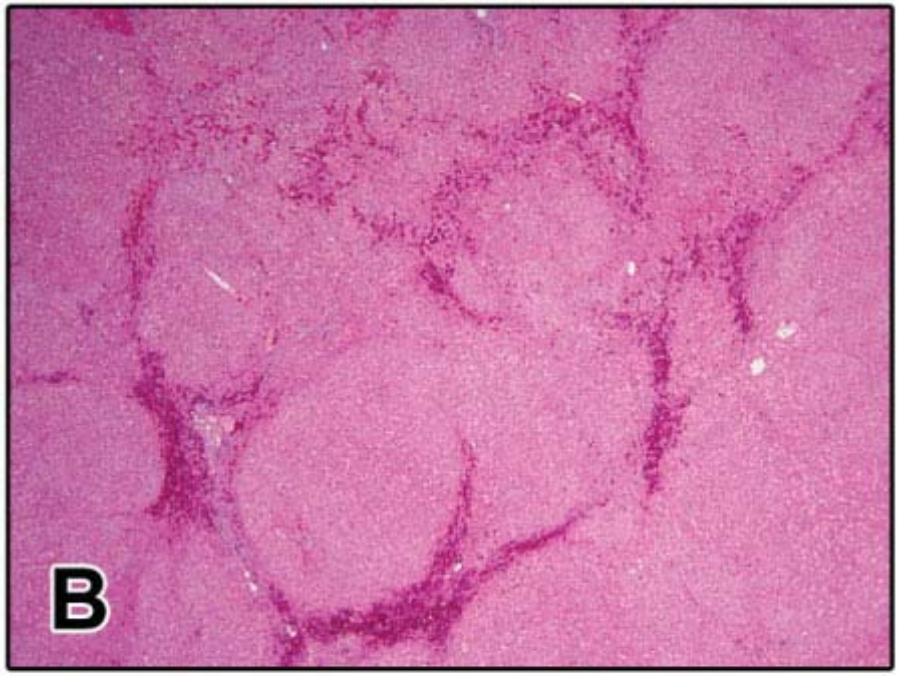


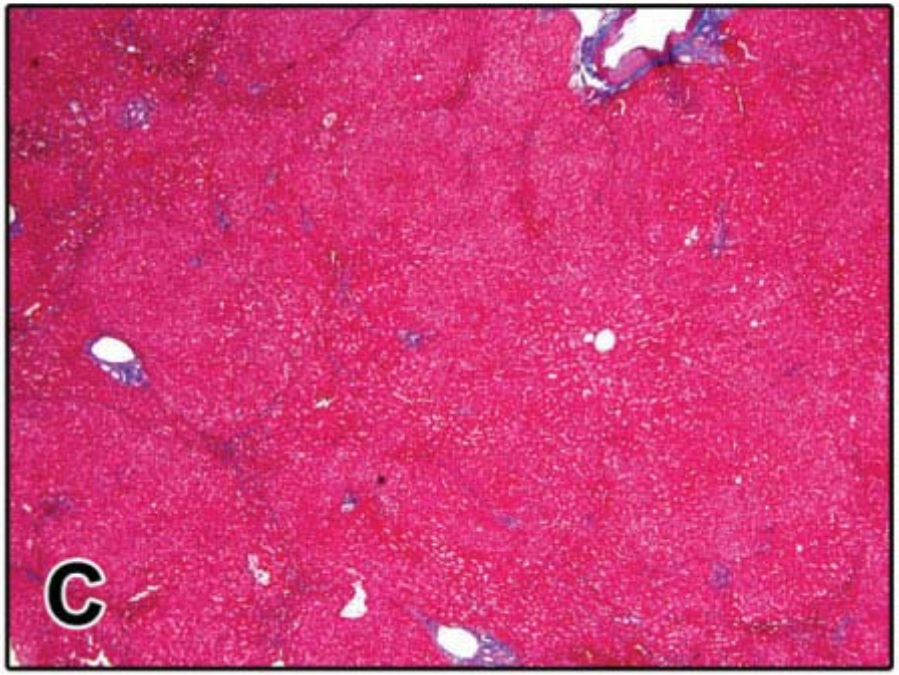


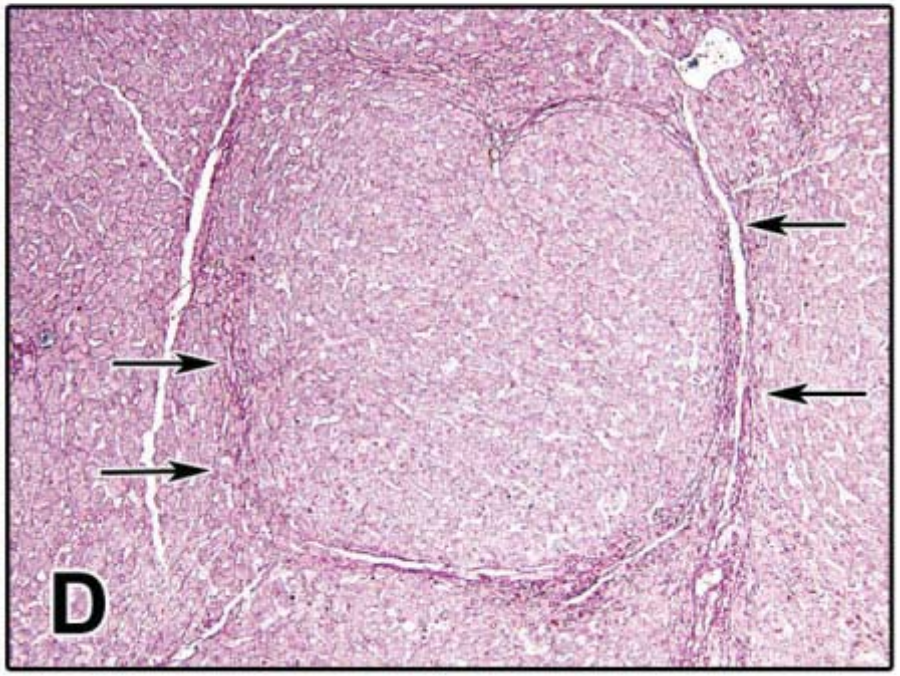

# NODULAR REGENERATIVE HYPERPLASIA ( NRH)

Arteritis with secondary portal vein thrombosis

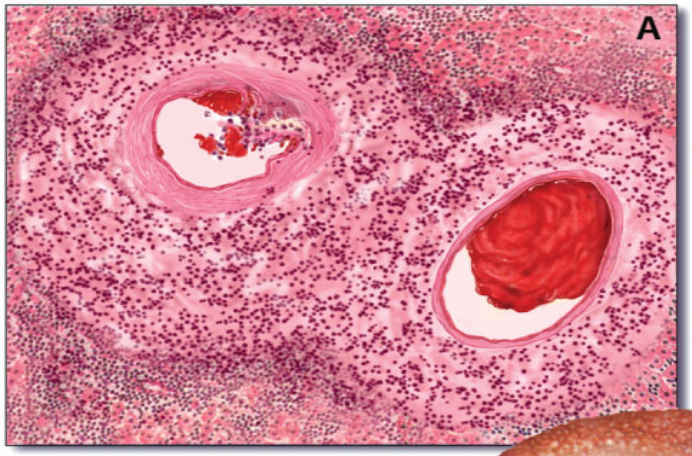


Obstuctive Portal Venopathy

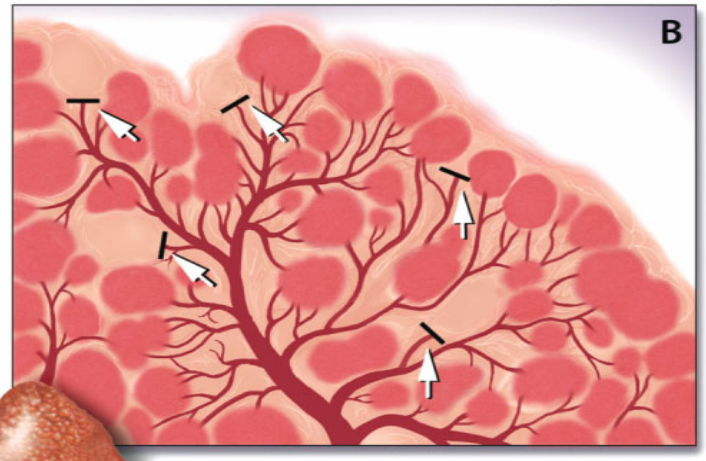


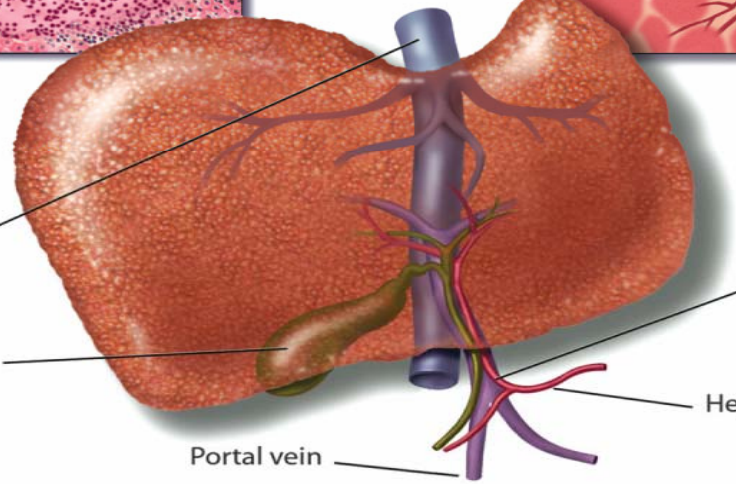


Other causes of NRH

- Congenital anomalies of portal vein
- Portal vein agenesis
- Other vascular and cardiac anomalies
- Endothelial injury
- Toxin exposure

# Síndrome de Felty e o fígado

- Doença reumatológica rara mas grave que acomete 1% dos pacientes com AR.
- Características: neutropenia e esplenomegalia
- Principal causa de hiperplasia nodular regenerativa
- Possível patogênese: vasculite como iniciadora e mantenedora da lesão hepática

# Doença de Still e o fígado

- Descrita por George F Still em 1897.
- Tríade de Still – artrite, esplenomegalia e linfadenopatia.
- Manifestações associadas: *rash*, iridociclite e acometimento hepático.

# Doença de Still e o fígado

- Manifestações associadas:
  - Elevação de aminotransferases
  - Hepatomegalia acentuada
  - Infiltração dos tratos portais por células inflamatórias
  - Hepatotoxicidade por drogas
  - Doença necro-inflamatória aguda
  - Hepatite crônica

# Doença de Still e o fígado: relatos de casos

| | |
|---|---|
| Associação com hepatite auto-imune tipo 2 | Ann Rheum Dis 2005; 64: 157 |
| Hepatite aguda e alta ferritina sérica | Am J Med Sci 2003; 326: 148 |
| Hepatotoxicidade induzida por metotrexato | J Reumatol 2002 29: 2442 |
| Insuficiência hepática fulminante associada ao tratamento da ARJ com sulfasalazina | Clin Rheumatol 1998;17:349 |
| Alterações hepáticas associadas ao uso crônico do metotrexato | Arthritis Rheum 1997;40:2226 |
| Hepatite inespecífica reativa grave | Clin Ter 1997; 148: 183 |
| Hepatopatia e coagulação intravascular disseminada | Ann Rheum Dis 1992;51:347 |

# O fígado na artrite reumatóide

- Incidência de anormalidades enzimáticas: 10% - 50%
- Doença hepática significativa é rara – 0.66% - 13%
- Manifestações hepáticas mais comuns:
  - Hepatotoxicidade por drogas
  - Hepatite auto-imune tipo I
  - Hiperplasia nodular regenerativa
  - Cirrose biliar primária
  - Amiloidose
  - Ruptura hepática espontânea
  - Esteatose

Cortesia: Dra. Cristina Lanna – FM UFMG

# O fígado na artrite reumatóide

- Rau et al., 1975

117 pacientes com AR foram submetidos a biópsia hepática

| | |
|---|---|
| Fígado normal | 35% |
| Hepatite inespecífica | 43% |
| Esteatose | 22% |

Rau R, Pfenninger K, Boni A. Ann Rheum Dis 1975; 35: 198-9

# O fígado na artrite reumatóide

- Miller et al., 1987

31 pacientes com AR grave e evidências bioquímicas de disfunção hepática

| | |
|---|---|
| Alterações reativas não específicas | 74% |
| Doença hepática crônica | 13% |
| Fígado normal | 13% |

Miller MH et al. Br J Rheumatol 1987; 26: 17-21.

# O fígado na artrite reumatóide

- Alterações discretas nos níveis de aminotransferases são freqüentes
- Alterações estruturais do parênquima são incomuns

Pacientes portadores de AR com alterações hepáticas significativas requerem avaliações específicas para excluir outras hepatopatias associadas

# Hemocromatose e artrite

- A artrite é a principal manifestação extra-hepática da hemocromatose, de causa desconhecida
- Ocorre em 50% dos portadores de hemocromatose
- Principais articulares acometidas: metacarpofalangeanas, usualmente simétricas

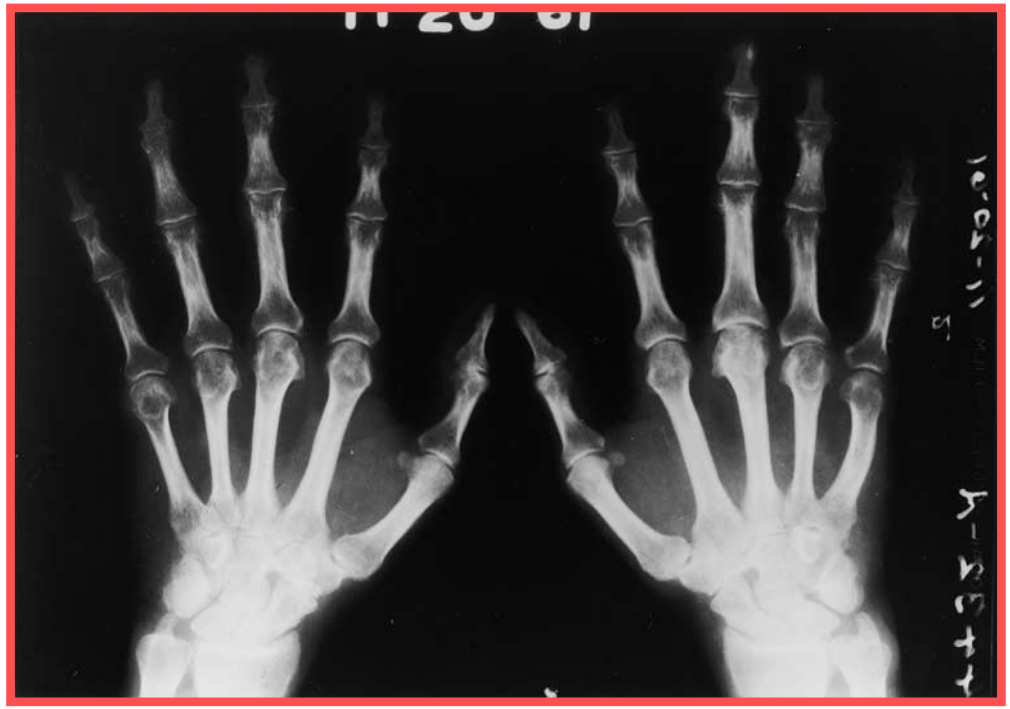

# Lupus eritematoso sistêmico e hepatite

- 1950s – ‘Hepatite lupóide’
- Atual – Hepatite auto-imune é entidade distinta das alterações hepáticas que podem ocorrer no LES.
- Raramente: ascite e  HP secundárias à hiperplasia nodular regenerativa

LES e HAI
são entidades distintas
Hepatite auto-imune
é rara no LES

Cortesia: Dra. Cristina Lanna – FM UFMG

# Histologia hepática
# LES x HAI

| | LES | HAI |
|---|---|---|
| Inflamação portal | + | +++ |
| Hepatite de interface | ausente | ++ |
| Inflamação lobular | + | + |
| Colapso multilobular | ausente | Nos casos graves |
| Células plasmáticas | raras | +++ |
| Esteatose | +++ | rara |
| Vasculite centrolobular | ++ | ausente |

# Auto-anticorpos
# LES x HAI

| | LES | HAI |
|---|---|---|
| ANA | 90% | 60% |
| Anti-DNA | 70% | raro |
| Anti-histonas | 70% | ausente |
| ASMA | ausente | 90% (tipo I) |
| Anti-LKM | ausente | 5-10% (tipo II) |
| Fator reumatóide + | 20% | 5-10% |
| Anti-Sm | 25% | ausente |

# Associação entre hiperplasia nodular regenerativa, hipertensão pulmonar e LES

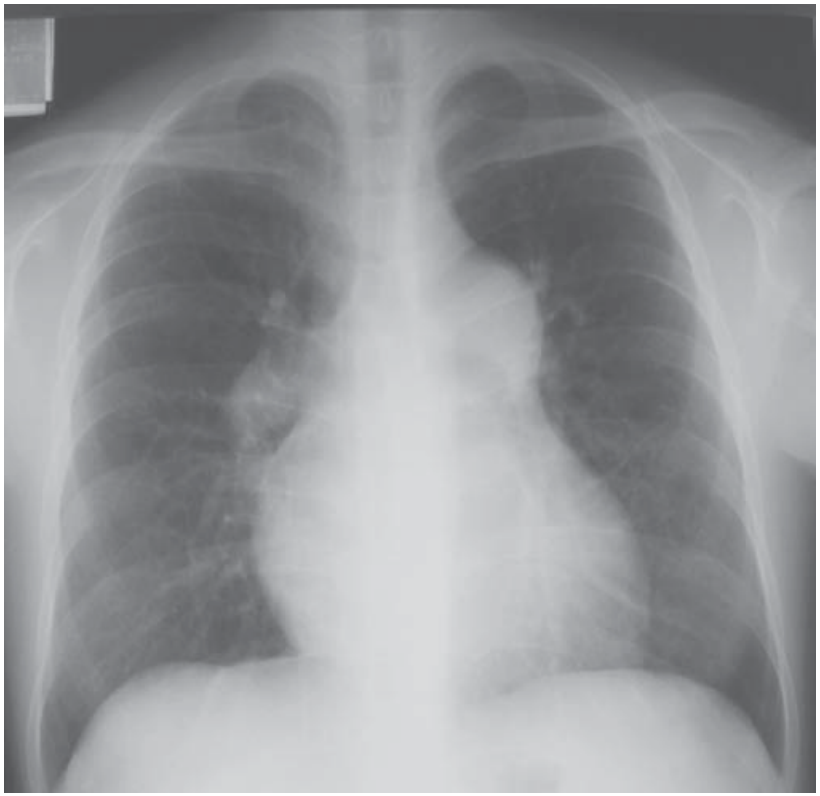

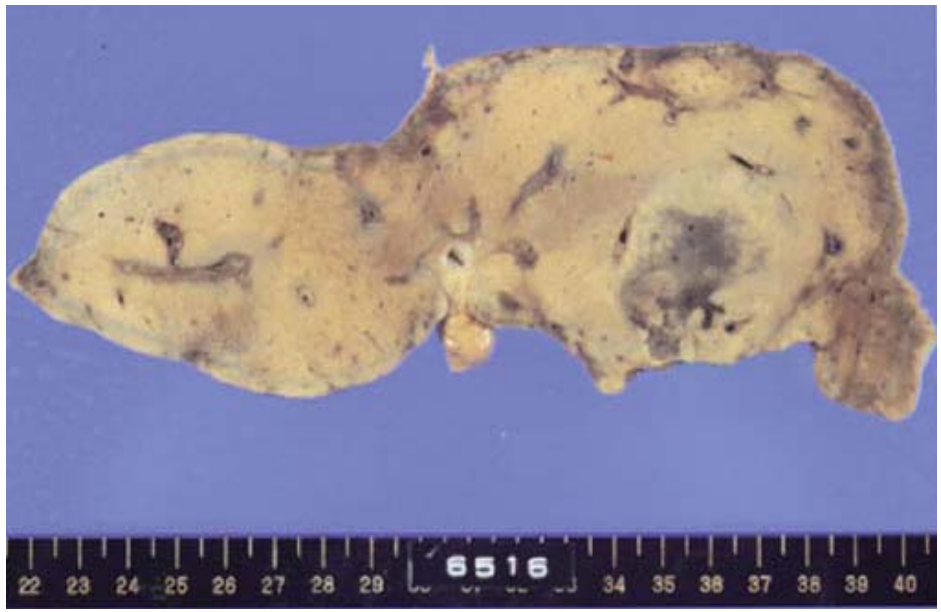


Watabe et al., Mod Rheumatol 2006; 16: 389-394

# Vasculites/crioglobulinas e o fígado

- Crioglobulinas:
  - Tipo I: proteina monoclonal associada com mieloma múltiplo e macroglobulinemia. Vasculite é rara.
  - Tipo II: mista, tem todas as propriedades de imunocomplexos e aparece de forma primária ou secundária.

Hepatite C: causa frequente de crioglobulinemia do tipo II

# Manifestações reumatológicas em hepatite C

- Principais:
  - -Artralgia
  - -Mialgia
  - -Artrite
  - -Vasculite
  - -*Sindrome Sicca*

- Outras associações
  - -Síndrome de Sjögren
  - -LES
  - -Síndrome anti-fosfolípide

# Manifestações extra-hepáticas na hepatite C crônica

MULTIVIRIC GROUP
Cacoub et al., 1999

1614 pacientes com HCV

1202 (74%) apresentaram pelo menos 1 manifestação extra-hepática

| | |
|---|---|
| Artralgia | 23% |
| Parestesia | 17% |
| Mialgia | 15% |
| Prurido | 15% |
| Sindrome Sicca | 11% |

Cacoub et al. Arthritis Rheum. 1999; 42: 2204-12

# Manifestações extra-hepáticas na hepatite C crônica

**MULTIVIRIC GROUP**
**Cacoub et al., 1999**

1614 pacientes com HCV

1202 (74%) apresentaram pelo menos 1 manifestação extra-hepática

Fatores associados: idade avançada, sexo feminino e fibrose avançada

| | |
|---|---|
| Crioglobulinas | 40% |
| ANA | 10% |
| ↓ tiroxina | 10% |
| Anti-ASMA | 7% |

Cacoub et al. Arthritis Rheum. 1999; 42: 2204-12

# Vasculite crioglobulinêmica e hepatite C

Paciente fem, 52 anos, portadora de hepatite C crônica, genótipo 1a, queixas de poliartralgias, parestesias de mmii e lesões cutâneas. Biópsia hepática Metavir A2F2, crioglobulinas +, FR +, função renal preservada.

Ambulatório de Hepatites Virais do Instituto Alfa de Gastroenterologia do Hospital das Clínicas da UFMG

# Toxicidades mais comuns em reumatologia: antiinflamatórios

- Aspirina é diretamente tóxica para o fígado.
- AINES causam lesão hepática através de reação idiossincrásica
- Pode haver elevação de aminotransferases acima de 1000 U/L em 10% dos casos
- Ibuprofen aumenta hepatotoxicidade em pacientes com LES

Walker et al., Clin Liver Dis. 2002; 933-966

# Drogas hepatototóxicas em reumatologia

| | |
|---|---|
| Sulfasalazina | Hipersensibilidade acima de 1.5g/d |
| Componentes de ouro e D-penicilamina | Anormalidades hepáticas são raras |
| Metotrexato | Pode levar à fibrose e cirrose |
| Leflunomida | ↑ aminotransferases |
| Agentes biológicos (inibidores TNF, anti-TNF) | Tbc, infecções oportunísticas, hepatite auto-imune |

Walker et al., Clin Liver Dis. 2002; 933-966

# Metotrexato e toxicidade

- Metotrexato é um antagonista do ácido fólico que inibe a dihidrofolato-redutase e, consequentemente, a síntese de DNA, RNA e proteinas.
- Uso em doenças inflamatórias e proliferativas desde 1985.
- Principal droga usada como DMARD – '*disease-modifying antirheumatoid drug*'.
- Benefício importante na artrite psoriática e reumatóide.
- Maior preocupação: toxicidade GI, SNC, IR, pulmonar e hepática e infecções.

# “Methotrexate and liver toxicity: role of surveillance liver biopsy”

Table 2 Recommendations for monitoring hepatic toxicity in patients with rheumatoid arthritis (RA) receiving methotrexate

A. Baseline

1. Tests for all patients

a. Liver blood tests (aspartate aminotransferase (AST), alanine aminotransferase (ALT), alkaline phosphatase, albumin, bilirubin), hepatitis B and C serological studies.

b. Other standard tests, including complete cell count and serum creatinine.

2. Pretreatment liver biopsy (Menghini suction-type needle) only for patients with:

a. Prior excessive alcohol consumption

b. Persistently abnormal baseline AST values

c. Chronic hepatitis B or C infection.

B. Monitor AST, ALT, albumin at 4-8 week intervals

C. Perform liver biopsy if:

1. Five of nine determinations of AST within a given 12 month interval (six of 12 if tests are performed monthly) are abnormal (defined as an increase above the upper limit of normal)

2. There is a decrease in serum albumin below the normal range (in the setting of well controlled RA)

D. If results of liver biopsy are:

3. Roenigk grade I, II, or IIA, resume methotrexate and monitor as in B, C1, and C2 above.

4. Roenigk grade HIB or IV, discontinue methotrexate

E. Discontinue methotrexate in patients with persistent liver test abnormalities, as defined in CI and C2 above, or who refuse liver biopsy

Annals of the Rheumatic Diseases 1996; 55: 273-275

# Infliximab e toxicidade hepática

- Infliximab é um anticorpo monoclonal que se liga ao TNF-α causando o seu bloqueio.
- Emprego atual: 400.000 pacientes
- Principais indicações:
  - Artrite Reumatóide
  - Doença de Still
  - Artrite Psoriática
  - Espondilite anquilosante
  - Doença de Crohn

Best Pract Res Clin Rheumatol 2006; 20: 757-90

# Infliximab e toxicidade hepática

| | |
|---|---|
| •Hepatite auto-imune associada com Infliximab | Ann. Rheum. Dis. 2005; 64 |
| •Infliximab como droga segura na espondiloartrite com hepatites B e C associadas | Rheumatology, 2006; 45 |
| •Reativação de hepatite B oculta com Infliximab | Inflamm Bowel Diseases 2006 |
| •Infliximab não induz reativação hepatite C | Rheumatology 2007; 26 |
| •Doença hepática grave induzida por Infliximab | Clin Rheumatology 2007; 26 |

# Sumário

- Anormalidades da função hepática secundárias à inflamação sistêmica são freqüentes em pacientes com doenças reumáticas.
- A despeito da maioria das manifestações hepáticas serem ‘benignas’, tem-se descrito vasculites, hiperplasia regenerativa nodular e fibrose/cirrose em doenças reumáticas específicas.
- HCV deve ser pesquisado rotineiramente em portadores de crioglobulinemia.
- O tratamento das condições reumatológicas envolve medicações frequentemente hepatotóxicas.
- Exames laboratoriais, métodos de imagem e, se indicada, biópsia hepática, são recomendados na monitorização de pacientes portadores de doenças reumatológicas.